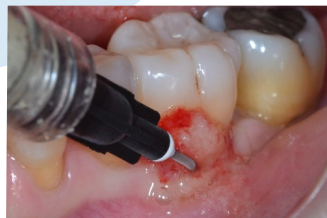

Scheda Clinica

USO DI UN NUOVO IDROGEL DI COLLAGENE NEL TRATTAMENTO DELLE TASCHE PERIMPLANTARI: UNA SERIE DI CASI

Un trattamento non chirurgico per le tasche perimplantari.



Dr. Nicola De Rosa¹, Dr. Giulio Papa²
Dr. Giacomo Tarquini³

1. Dr. Nicola De Rosa, studio privato a Napoli, email: nicola68.dentista@gmail.com
2. Dr. Giulio Papa, studio privato a Caserta, email: studio.dott.papa@gmail.com
3. Dr. Giacomo Tarquini, studio privato a Roma, e-mail: g_tarquini@libero.it

Materiali

H42 è composto da collagene di tipo I, polimeri riassorbibili e una quantità accessoria di vitamina C per ottimizzare la reologia del gel. H42 viene utilizzato per il trattamento non chirurgico delle tasche parodontali e perimplantari, dopo aver eseguito una pulizia meccanica delle radici dentali o delle superfici degli impianti. H42 viene caricato partendo dal fondo della tasca fino al suo completo riempimento. Durante l'estrusione di H42 e per i successivi 5 minuti (denominato "setting time"), il sito viene mantenuto

asciutto mediante l'uso di un aspiratore chirurgico. H42 è privo di ingredienti aggressivi, mentre la componente collagenica funge da substrato per la colonizzazione cellulare. H42 crea un ambiente che favorisce la naturale guarigione dei tessuti del paziente e si riassorbe completamente in circa 30 giorni, periodo durante il quale impedisce la possibile reinfezione della tasca. H42 viene fornito pronto all'uso in una siringa con attacco luer-lock, compatibile con un'ampia gamma di aghi (range 20-27 Gauge).

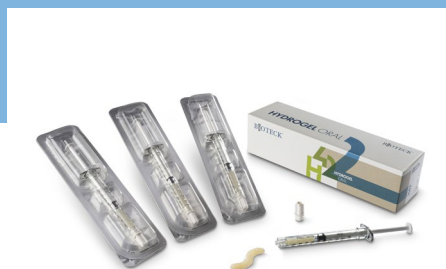

Fig. 1 - Ogni confezione di H42 (REF: H42-304) contiene 3 siringhe pre-riempite con 0,4 ml di prodotto. Le siringhe sono dotate di un attacco luer lock maschio per un facile adattamento a diversi tipi di ago.

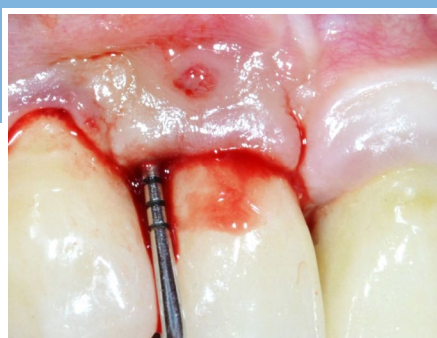

Fig. 2 - Caso illustrativo. Perimplantite dell'elemento 12. PPD iniziale 7 mm - dolore (NRS 1-10) = 10. Si noti l'alto grado di infiammazione dei tessuti e il sanguinamento al sondaggio.

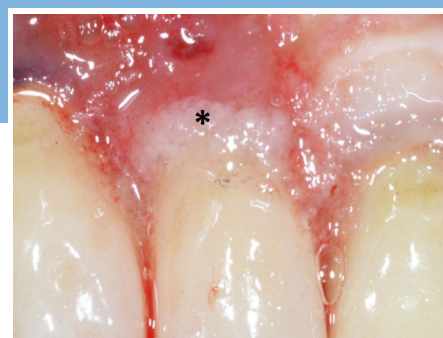

Fig. 3 - H42 è stato estruso partendo dal fondo della tasca fino a fuoriuscire dalla stessa (*). Il "tempo di setting" ha permesso ad H42 di diventare più appiccicoso e di aderire ai tessuti molli senza colare.

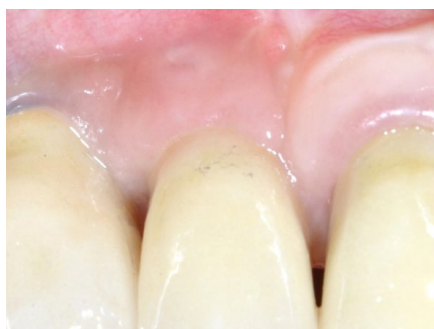

Fig. 4 - A 7 giorni di follow-up, i tessuti molli appaiono già sani e privi di infiammazione.

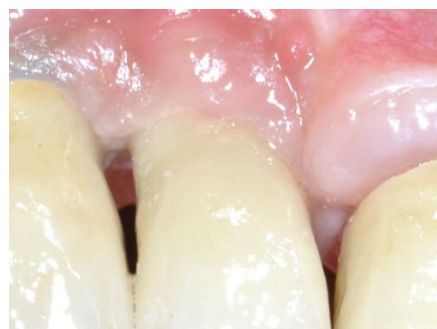

Fig. 5 - A 30 giorni, i tessuti molli continuano a essere sani, senza infiammazione. La PPD è passata da 7 a 3,5 mm e il dolore (scala NRS) da 10 a 1. Non si è verificata alcuna recrudescenza dell'infezione.

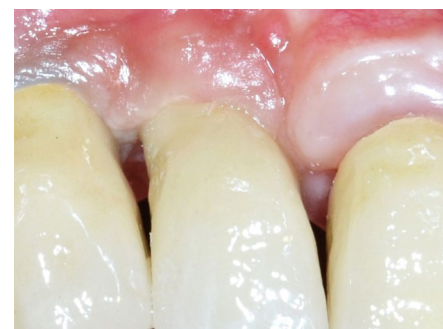


Fig. 6 - A 90 giorni, i risultati sono stabili in termini di guarigione dei tessuti molli e assenza di dolore. La PPD (3,5 mm) e il dolore (1, scala NRS) erano stabili. Non si è verificata alcuna recrudescenza dell'infezione.

1. Caton, J.G., et al. 2018. DOI: <https://doi.org/10.1111/jcpe.12935>.
2. Derks, J. e C. Tomasi 2015. DOI: <https://doi.org/10.1111/jcpe.12334>.
3. Zigdon, H. e E.E. Machtei 2008. DOI: <https://doi.org/10.1111/j.1600-0501.2007.01492.x>.

USO DI UN NUOVO IDROGEL DI COLLAGENE NEL TRATTAMENTO DELLE TASCHE PERIMPLANTARI: UNA SERIE DI CASI



Un trattamento non chirurgico per le tasche perimplantari.

Risultati

Questa serie di casi comprendeva 10 pazienti (10 tasche peri-implantari) senza malattie sistemiche e affetti da peri-implantite. I parametri iniziali erano: profondità della tasca peri-implantare (PPD) = $6,3 \pm 0,5$ mm e indice di placca (PI) = $2 \pm 0,7$. I pazienti venivano valutati per l'infiammazione dei tessuti (1 elevata, 2 media, 3 lieve, 4 nessuna); lo stato di guarigione dei tessuti (1 nessuna guarigione, 2 strato di fibrina visibile, 3 guarigione avanzata, 4 guarigione) e il dolore percepito (scala NRS, 1-10). Alla prima visita, il grado di infiammazione era: elevato nel 40% dei pazienti, medio nel 40% pazienti, lieve nel 10% pazienti e assente nel 10% pazienti. Il dolore medio percepito alla prima visita era di $3,1 \pm 2,8$. Dopo il trattamento meccanico con ultrasuoni e curette manuali, la tasca veniva riempita completamente con H42, partendo dal fondo della tasca. Durante l'estrusione del prodotto e per i successivi 5 minuti (denominato "setting time"), il sito veniva mantenuto asciutto mediante l'uso di un aspiratore chirurgico. Il tempo di setting permette al prodotto di diventare più appiccicoso, favorendo la sua

adesione ai tessuti connettivi. Nei giorni successivi al trattamento, i pazienti non hanno dovuto osservare particolari precauzioni nell'igiene dentale o nella dieta. A 7 giorni di follow-up, il grado di infiammazione era diminuito drasticamente: il 90% dei pazienti era privo di infiammazione. Inoltre, l'80% dei pazienti presentava un livello avanzato di guarigione dei tessuti. Il dolore era diminuito in tutti i pazienti (NRS medio $1,1 \pm 0,3$). Il follow-up a 14 giorni mostrava che tutti i pazienti erano privi di infiammazione e l'80% dei pazienti aveva i tessuti molli completamente guariti. Allo stesso modo, il dolore era scomparso completamente in tutti i pazienti (NRS 1). Il follow-up a 30 giorni mostrava che i tessuti di tutti i pazienti erano guariti e privi di infiammazione. Anche i parametri perimplantari erano migliorati: PPD a $4,35 \pm 1,1$ mm (miglioramento del 31%) e PI a $0,9 \pm 0,3$. Il follow-up a 90 giorni mostrava che i parametri perimplantari erano stabili: PPD a $4,35 \pm 1,1$ mm e PI a $1,2 \pm 0,4$. Non è stata osservata alcuna recidiva di infezione in nessun caso. Questi risultati preliminari sono incoraggianti e verranno integrati da ulteriori indagini.

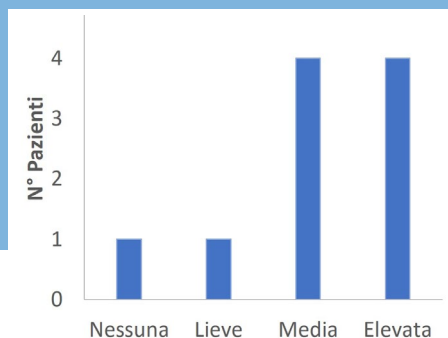


Fig. 7 – Infiammazione dei tessuti molli prima del trattamento con H42: 8 pazienti su 10 presentano un grado di infiammazione medio o elevato.

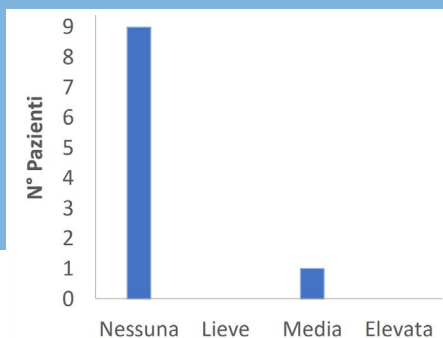


Fig. 8 – Infiammazione dei tessuti molli a 7 giorni di follow-up: la situazione è nettamente migliorata: l'infiammazione è assente in 9 pazienti, solo 1 paziente presenta un grado medio di infiammazione.

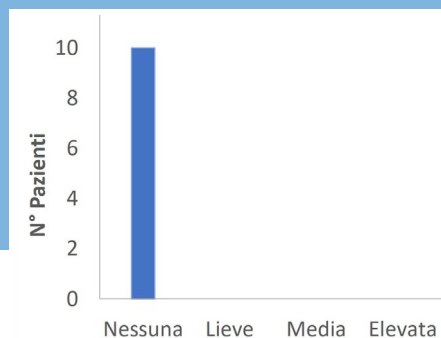


Fig. 9 – Infiammazione dei tessuti molli a 14 giorni di follow-up. Tutti i pazienti erano privi di infiammazione.

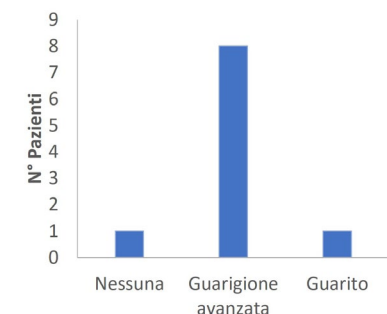


Fig. 10 – Guarigione dei tessuti molli a 7 giorni di follow-up. In 1 paziente i tessuti molli sono guariti, in 8 pazienti la maturazione era in corso e solo in 1 paziente la guarigione dei tessuti molli non è migliorata.

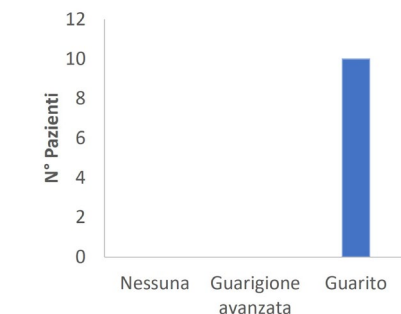


Fig. 11 – Guarigione dei tessuti molli a 30 giorni di follow-up: i tessuti molli sono guariti in tutti i pazienti.

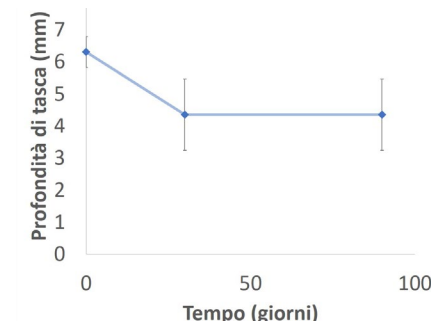


Fig. 12 – Misurazioni della profondità di tasca (PPD). La PPD è passata da un valore basale di $6,3 \pm 0,5$ mm a $4,35 \pm 1,1$ mm a 30 giorni (riduzione del 31% della PPD) e si è mantenuta stabile a 90 giorni.



Visita www.bioteckacademy.com per altre schede cliniche e per accedere alla sempre aggiornata letteratura scientifica.